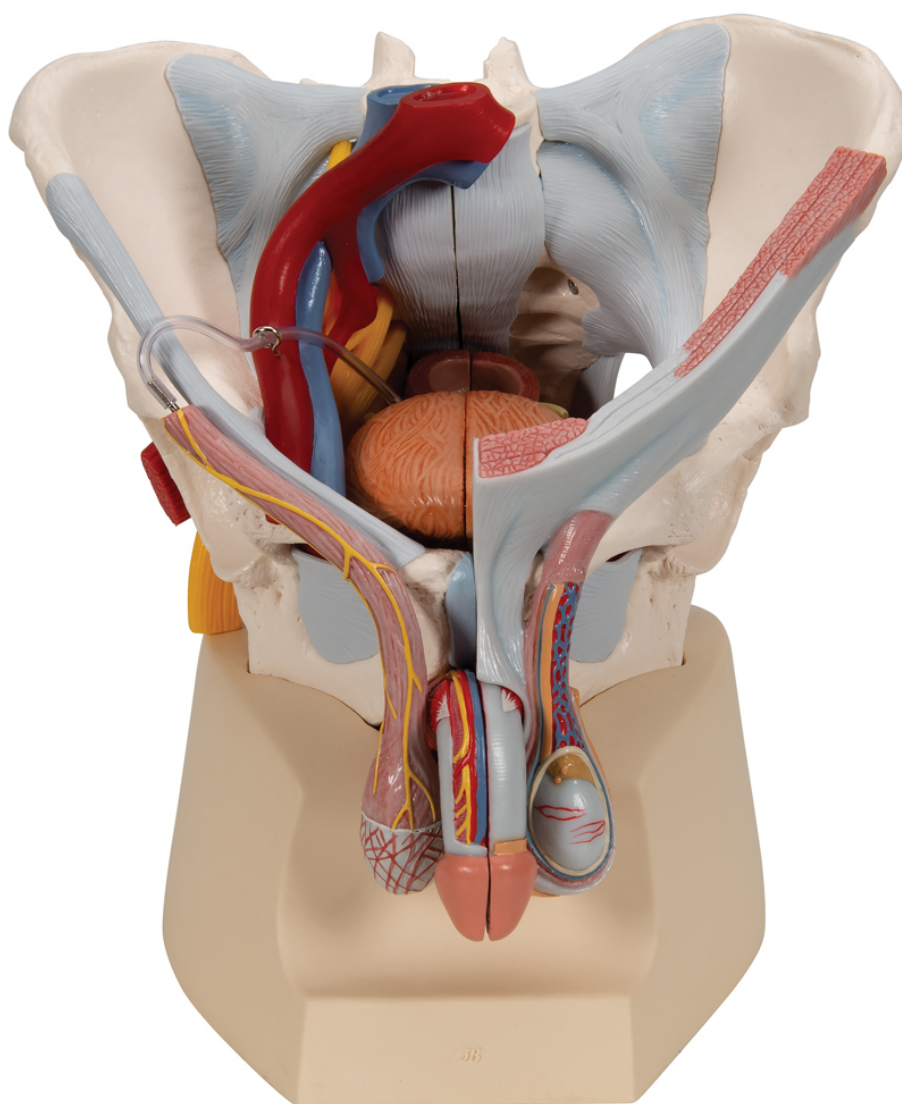


**H21/3 - Mužská panva s väzy, cievami,
nervami, panvovým dnom a orgánmi, 7 častí**
Objednávací kód: **4004.1013282**



Cena bez DPH

735,00 Eur

Cena s DPH

882,00 Eur

Parametre

Kosti - filter

Množstevná jednotka

Panva

ks

Tento 7dielny model mužskej panvy presne a detailne zobrazuje, ako sú kosti, väzy, cievy, nervy, svaly panvového dna a vonkajšie pohlavné orgány vzájomne prepojené. Je zobrazená celá panva v stredovom reze. Pravá strana vonkajšieho análneho zvierača, musculus ischiocavernosus, musculus transversus perinei profundus a superficialis a musculus bulbospongiosus sú spoločne odnímateľné.

Konečník, mechúr, prostatu a penis je možné tiež odňať a rozložiť na dve polovice v stredovej úrovni – čiastočne spojené. Kostné štruktúry sú spojené magnetmi a je možné ich tak jednoducho rozobrať. Koža a fascia penisu bola čiastočne odstránená pre jasné vyobrazenie ciev a nervov. Je odstránená tiež časť kože v oblasti miešku a semenovodu. Na modeli sú viditeľné tiež semenníky a nadsemenníky. Na ľavej strane je semenovod otvorený do vrstiev a na pravej strane je zobrazený musculus cremaster a vnútorná spermatická fascia.

Pravá polovina panvy zobrazuje rezy spoločnej, vonkajšej a vnútornej bedrovej tepny a spoločné a vonkajšie bedrové žily, zobrazuje ich pozície vo vzájomnom vzťahu. Model ďalej zobrazuje sakrálny plexus, nervus ischiadicus, nervus pudendus, nervus dorsalis penis, nervi scrotales anteriores, nervi perineales a nervi annales inferiores a ductus deferens. Z kostí a väzov model zobrazuje nasledujúce: obe bedrové kosti, lonovú symfýzu, kríže a kostrč a piaty bedrový stavec s medzistavcovou platničkou. Cez piaty bedrový stavec, kríže a kostrč bol prevedený stredový rez tak, aby mohla byť panva rozdelená na dve polovice. To znamená, že v chrbticovom kanáliku je viditeľná tiež cauda equina. Ľavá polovica piateho bedrového stavca je odnímateľná.

Sú zobrazené nasledujúce štruktúry panvy:

- Ligamentum inguinale
- Ligamentum sacrotuberale
- Ligamentum sacrospinale
- Ligamentum sacroiliaca anteriora
- Ligamentum iliolumbale
- Ligamentum longitudinale anterius
- Ligamentum supraspinale, ligamentum sacroiliacum interosseum
- Ligamentum sacroiliacum posterius
- Ligamentum sacrococcygeum laterale
- Ligamentum sacrococcygeum posterius superficiale et profundum
- Membrana obturatoria
- Ligamentum lacunare