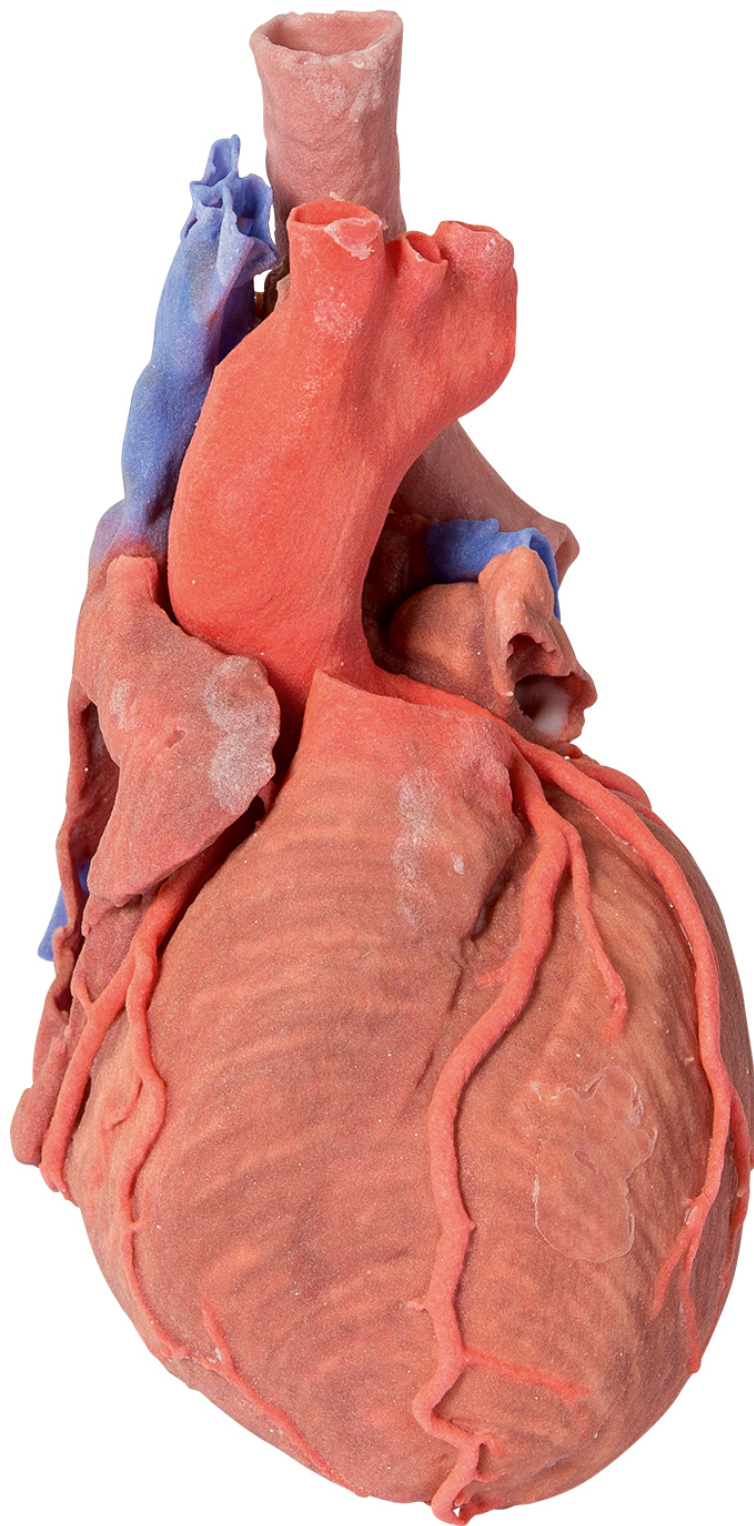




HELAGO-SK, s.r.o.
Obchodný register Mestského súdu v Bratislave III
oddiel Sro, vložka 93626/B
Kosodrevinová 2
82107 Bratislava
IČ: 47479256, DIČ: 2023908898
Tel: 02/55565291
E-mail: info@helago-sk.sk
Web: <http://www.helago-sk.sk>

**MP1710 - Srdce a distálna priedušnica,
carina tracheae a primárny bronchus**
Objednávací kód: **4003.MP1710**



Cena bez DPH

973,00 Eur

Cena s DPH

1.167,60 Eur

Parametre

Množstevná jednotka

ks

Tento trojrozmerný výtlačok zobrazuje vonkajšiu anatómiu srdca a distálnej časti priedušnice, carina tracheae a primárneho bronchu v zadnej časti medzihrudia spolu s veľkými cievami a ľavou predsieňou (ktorá zobrazuje časti priamej a šikmej dutiny osrdcovníka). V pravej predsieni a na dne svalového puzdra v tvare ušnice bolo ponechané okienko pre zobrazenie pravej atrioventrikulárnej (trojcípovej) chlopne a prieniku do pravej komory. Môžete tu vidieť ako pravú, tak ľavú koronárnu tepnu a uvedené vetvy so zadnou interventrikulárnou tepnou vychádzajúcou z pravej vencovitej tepny. Ľavé svalové puzdro pripomínajúce ušnicu bolo rozdelené na ukážku priechodu cirkumflexnej tepny do koronárnej brázdy. Srdcové žily boli odobraté, ale koronárna dutina bola uchovaná pod ľavou predsieňou. Plúcna tepna bola odstránená na odhalenie plúcnych polmesiacovitých chlopní, zatiaľ čo aortálny oblúk je celý pre zobrazenie počiatkov brachycefalickej tepny, ľavej spoločnej krčnice a ľavej tepny pod kľúčnou kosťou. Sú uchované časti príľahlé k aorte, ako je koncová časť ľavej a pravej brachycefalickej žily a vena azygos vedúce do hornej dutej žily.