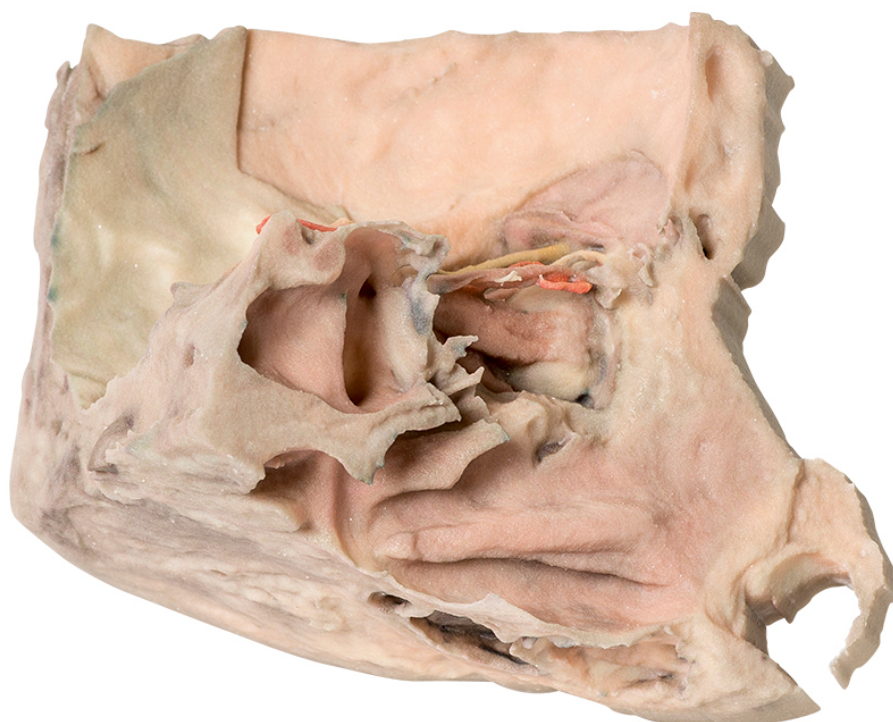


MP1685 - Stredový prierez očnicou

Objednávací kód: 4003.MP1685



Cena bez DPH

564,00 Eur

Cena s DPH

676,80 Eur

Parametre

Množstevná jednotka

ks

Tento trojrozmerný výtlačok poskytuje unikátny pohľad na súčasti očnice a jej blízke vzťahy zobrazené v strednom priereze po odobratí väčšiny postrannej steny nosné dutiny a čuchovej dutiny ležiacej uprostred. Zadný čuchový nerv (vetva nasociliárneho nervu, V2) možno vidieť, ako prechádza medzi spodnou časťou prostredného priameho svalu a hornou časťou horného šikmého svalu. Malá časť očnicovej platničky čuchovej kosti bola uchovaná pre zobrazenie jej vchádzania do zadného otvoru čuchovej kosti. Medzi ďalšie zobrazené štruktúry patrí čelový nerv, klinová dutina, hypofýza a sliznicová výstelka čelovej dutiny odhalená po odstránení očnicovej platničky čelovej kosti na prednej časti "strechy" očnice. Je tiež viditeľný vnútorný karotický a zrakový nerv.